SPONDILOLIZA SI SPONDILOLISTEZISUL LOMBAR

Sef Lucrări dr. Stefan Mircea Iencean

Spondilolistezisul (în gr. spondilos = vertebră, alistanein = a aluneca) constituie alunecarea, luxaţie sau subluxaţie, de obicei anterioară, a unui corp vertebral faţă de cel subiacent. Luxaţia vertebrală poate fi anterioară = antelistezis, cea mai frecventă, sau posterioară = retrolistezis. [1] În general, când nu se specifică dacă este retrolistezis, se subînţelege că spondilolistezisul este anterior. (Figura 1)

Spondiloliza constă în alungirea istmului vertebral, cu sau fără fractura istmică. Poate fi unilaterală sau bilaterală şi în evoluţie poate să fie sau nu urmată de spondilolistezis. Frecvenţa spondilolizei este mult mai mare faţă de spondilolistezis.

Spondiloptoza este alunecarea completă anterioară a unui corp vertebral faţă de cel subiacent; cel mai frecvent este alunecat corpul L5 faţă de sacrum. Termenul spondilolistezis este folosit îndeosebi pentru coloana lombară; la nivel cervical se foloseşte obişnuit termenul de luxaţie, avînd aceeaşi semnificaţie.

În raport cu nivelul interesării arcului neural se distinge :

- spondilolistezisul în relaţie cu patologia istmului vertebral şi
- spondilolistezisul apărut în relaţie cu patologia articulaţiilor interapofizare ("pseudospondilolistezis ").

Progresia luxaţiei, frecventă la copil şi adolescent, poate duce la spondiloptoză .

Tipuri de spondilolistezis Clasificarea spondilolistezisului este in general etiopatogenică.[1,2]

1.Spondilolistezis displazic este determinat de o anomalie în dezvoltarea bazei sacrului – faţa superioară a primei vertebre sacrate, eventual şi hipoplazia proceselor articulare superioare sacrate şi / sau o anomalie în dezvoltarea arcului neural L5, rezultând alunecarea vertebrală L5 / S1. Istmul vertebral L5 poate fi alungit.

2.Spondilolistezis istmic:

a. alungire istmică – istm vertebral alungit, osteoporotic, fără a fi fracturat; această formă poate fi un stadiu evolutiv către tipul litic.

b. forma litică – leziunea este de tipul liză – fractură de suprasolicitare la nivelul istmului vertebral, cu separarea celor două segmente ale arcului neural.

c. fractura acută istmică – cauza este un traumatism vertebral cu fractură istmică şi alunecare secundară.

3.Spondilolistezis degenerativ este produs prin degenerarea articulaţiilor interapofizare, care determină instabilitate vertebrală cu antero- sau retrolistezis.

4.Spondilolistezis posttraumatic este consecinţa unui traumatism vertebral cu fractura arcului neural în alt loc decât istmul (de exemplu, pediculul vertebral), cu luxaţie progresivă, ceea ce exclude fractura – luxaţie acută.

5.Spondilolistezis patologic este determinat de o boală osoasă, localizată vertebral sau generalizată, ce poate afecta orice element anatomic al arcului neural (de exemplu, osteogeneză imperfectă, acondroplazie, infecţia micilor articulaţii etc.) cu alunecare secundară.

6.Spondilolistezis iatrogen apare după chirurgia vertebrală prin abord posterior : laminectomie şi faţetectomie, sau prin facturarea postoperatorie a apofizelor articulare superioare sau inferioare.

7.Retrolistezisul este o subluxaţie vertebrală posterioară şi poate fi traumatică sau degenerativă.

Frecvenţa spondilolizei lombare este de aproximativ 5 – 7 %, iar spondilolistezisul lombar are o frecvenţă de 2 – 4 %. Nu există variaţii populaţionale, cu excepţia eschimoşilor la care frecvenţa spodilolizei lombare poate ajunge la 20 –30 %, sau chiar mai mare (4). Spondilolistezisul se asociază frecvent şi cu alte malformaţii: de exemplu, spina bifida se întâlneşte până la 45% din cazurile de spondilolistezis la copil şi adolescent şi în 20-25% dintre cazuri în depistările tardive la adult. Incidenţa spondilolistezisului degenerativ, dependent de alţi factori, este destul de variată în diferite statistici, cu o predominanţă a sexului feminin într-un raport de 4:1 faţă de bărbaţi, cel mai frecvent la nivelul L4-L5 şi L5-S1.

Etiopatogenia este diferită în raport cu tipul de spondilolistezis. În cazul spondilolistezisului displazic şi istmic există o predispoziţie genetică care poate fi transmisă fie autosomal dominant cu penetranţă redusă sau multifactorial. Pe acest fond se produce o fractură istmică progresivă prin suprasolicitări mecanice repetate, alungirea istmului fiind secundară vindecării acestor microfracturi istmice repetate. Există trei mecanisme prin care arcul neural este slăbit: 1.flexia în suprasarcină; 2.forţe de forfecare neechilibrate şi 3.rotaţie forţată, mecanisme care pot acţiona simultan sau în diverse combinaţii.

În celelalte tipuri de spondilolistezis, etiologia este recunoscută din terminologia folosită pentru clasificare.

Tabloul clinic este produs prin compresiunea directă a elementelor nervoase şi vasculare de către structurile vertebrale luxate şi prin tensionarea structurilor capsulo-ligamentare de la nivelul listezisului sau simptomele apar ca reacţie compensatorie – contractura musculară, pentru a împiedica progresia alunecării. La nivelul

listezisului rădăcina este afectată prin îngustarea foramenului uni- sau bilateral şi prin elongaţia pe vertebra subiacentă; la un listezis accentuat pediculul este coborît şi comprimă puternic rădăcina la intrarea în foramen.

În cazul unei luxaţii lombare importante se poate produce o compresiune de coada de cal.

Spondiloliza este prezentă în copilărie într-un procent de 4-5%, până la 20 de ani ajungând la aproximativ 7% şi doar o treime până la jumătate din cazuri vor dezvolta spondilolistezis, în afara oricărui tratament; dintre aceste cazuri, mult mai puţine vor prezenta simptomatologie clinică.

Clinica în listezisul lombar este corelată cu gradul luxaţiei vertebrale şi poate cuprinde :

Durerea lombară este cea mai frecventă. Nu este proporţională cu gradul listezisului.

Sciatica radiculară depinde de sediul listezisului, poate fi uni- sau bilaterală. Sindromul radicular poate fi algic, parestezic şi mai rar paralitic.

Sindromul de coadă de cal de tip inferior apare în luxaţii mari, frecvent în forma degenerativă.

Tulburările de mers sunt prezente la adolescenţii cu listezis de grad mare. Mersul este spastic, cu lordoză lombară fixă, uneori cu basculări laterale ale trunchiului.

Claudicaţia neurogenă intermitentă este mai frecventă în forma degenerativă şi rar întîlnită în spondilolistezisul dsiplazic şi istmic.

Deformarea locală lombo-sacrată este vizibilă sau apare la palpare, poate apare la copii şi adolescenţii de obicei asimptomatici, dar cu sponilolistezis de grad moderat sau sever .

Poziţii vicioase ca scolioza listezică sau hiperlodoza, sunt frecvente în listezisul displazic.

Explorarea paraclinică cuprinde radiografia spinală, computer tomografia spinală (CT) şi rezonanţa magnetică nucleară (IRM) (1,2,3).

Radiografia spinală evidenţiază spondiloliza şi listezisul, precizează gradul şi tipul luxaţiei.

Radiografia lombară de profil arată alunecarea vertebrală şi evaluează luxaţia prin procedeul Meyerding.

Diametrul antero-posterior al platoului vertebrei subiacente este împărţit în sferturi şi gradarea este în raport cu marginea posterioară a vertebrei luxate : gradul I – luxare pînă la 25 %, gr II – între 25 – 50 %, gr III – între 50 – 75 % şi gradul IV alunecare peste 75 %.

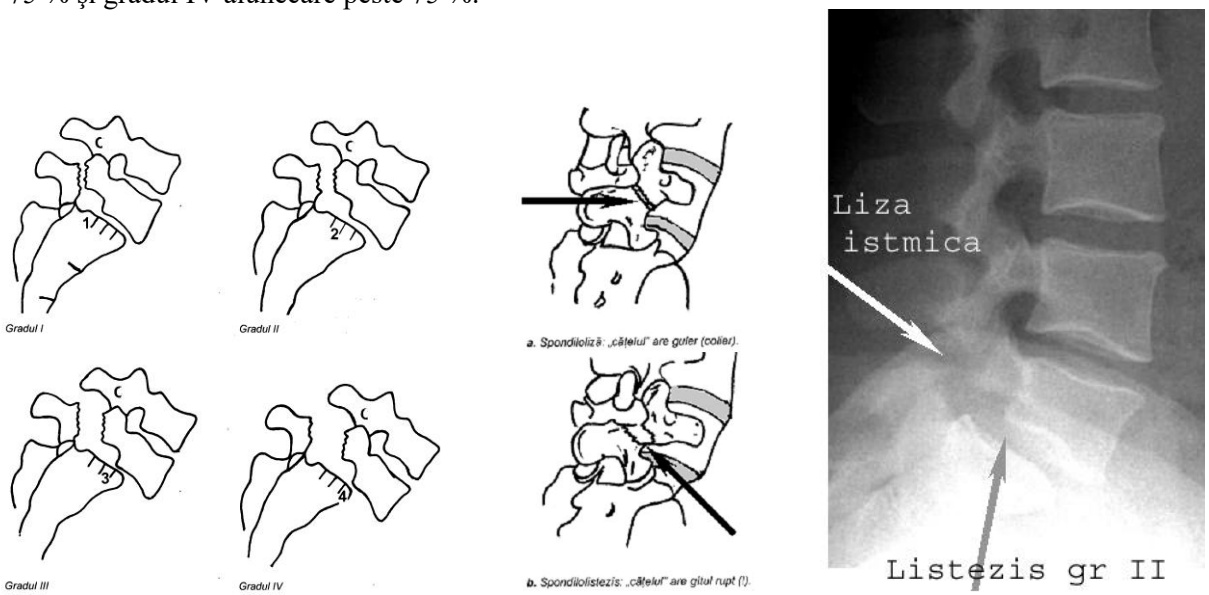

A B C

Figura 1 Spondilolistezis lombosacrat: A- gradare Meyerding; B - schema de leziune istmica ; C – radiografie spinală de profil cu spondilolistezis L5-S1 gradul II

Radiografia lombară oblică de 3/4 arată leziunea istmică, cu aspectul de „cap de căţel" după Lachapel.

Reconstrucţia CT spinală evidenţiază defectul spondilolitic şi arată severitatea stenozei centrale vertebrale, iar IRM spinal permite evaluarea ţesuturilor moi, relaţia duro-radiculară cu structurile vecine şi apreciera degenerării discului intervertebral.

Tratamentul spondilolistezisului se stabileşte în raport cu prezenţa si severitatea simptomatologiei, gradul şi evoluţia alunecării. Tratamentul urmăreşte în primul rînd îndepartarea simptomelor si realizarea unui segment vertebral lombosacrat stabil, care să permită susţinerea şi transmiterea sarcinilor normale statice sau în dinamică şi a suprasarcinilor.

Tratamentul este diferit în raport cu: simptomatologia clinică şi evoluţia ei;tipul de spondilolistezis;vârsta pacientului;gradul alunecării în momentul diagnosticării si progresia luxaţiei. Deşi oprirea progresiei alunecării este un element terapeutic important, în principiu tratamentul urmăreşte trei obiective care se aplică împreună, separat sau asociate, în funcţie de fiecare situaţie: decompresiunea elementelor nervoase; reducerea luxaţiei; stabilizarea vertebrală, ce este element comun în orice schemă terapeutică.

Procedeele terapeutice aplicate pot fi: conservatoare, nechirurgicale si chirurgicale.

Tratamentul conservator sunt indicate în listezisul de grad mic şi cuprind repausul relativ sau absolut, în raport de simptome, indicaţia de lombostat, medicaţia antiinflamatorie, decontracturantă musculară şi antialgică; proceduri fizioterapice, masaj, gimnastică medicală .

Tratamentul chirurgical este indicat în sindroamele neurologice acute, în spondilolistezisul progresiv sau de grad mare, cu aspect instabil, în cazul asocierii cu o hernie discală. Se face decompresiunea elementelor nervoase, reducerea luxaţiei şi stabilizarea vertebrală. În mod obişnuit decompresiunea structurilor nervoase este posterioară sau postero-laterală. Reducerea luxaţiei poate fi operatorie progresivă sau rapidă.Osteosinteza poate fi anterioară intersomatică, posterioară sau posterolaterală; uneori se combină procedeele : osteosinteză circumferenţială. [2,3]

Schemă de tratament în spondiloliza şi pondilolistezisul lombar [1]

Tip de spondilolistezis	***Clinică şi leziuni asociate***	***Tratament***
Spondiloliză stabilizată	clinică absentă / minimă	nu necesită
Sponiloliză evolutivă	- lombalgii - sindrom radicular	- stabilizare istmică - decompresiune istmică cu filodeză transverso-spinoasă sau osteosinteză post-laterală
Spondilolistezis stabilizat iastmic, displazic gr I, II	- lombalgii - sdr radicular prin HDL la acelaşi nivel	- kinetoterapie - laminectomie şi/ sau foraminotomie cu extirparea HDL şi stabilizare spinală sau discectomie ant şi stabilizare anterioară
Spondilolistezis displazic, istmic gr I, II	- sdr radicular uni- sau bilateral la nivelul listezisului	- foraminotomie uni- sau bilaterală cu stabilizare postero-laterală sau - stabilizare postero-laterală - osteosinteză posterioară percutană - osteosinteză intersomatică anterioară
Spondilolistezis displazic, istmic gr III, IV	- deformare locală marcată la tînăr - sdr radicular sau sdr coadă de cal	- reducerea luxaţiei şi stabilizare anterioară sau posterioară - idem
Spondiloptoză	- deformare locală şi/sau lombalgii, tulburări de mers	- stabilizare postero-laterală sau instrumentaţie posterioară - stabilizare circumferenţială - reducere parţială şi stabilizare - osteosinteză posterioară percutană
Spondilolistezis degenerativ	- sdr radicular uni sau bilat - sdr radicular prin HDL la acelaşi nivel - stenoză spinală la nivelul alunecării - compresiune radiculară prin stenoză spinală laterală	- foraminotomie - decompresiune radiculară şi extirparea HDL - decompresiune şi stabilizare postero-laterală - decompresiune radiculară şi stabilizare
Spondilolistezis postoperator evolutiv	- sdr radicular	- stabilizare
Spondilolistezis traumatic	- tablou clinic variat	- decompresiune şi stabilizare
Retrolistezis	- sdr radicular unilateral - sdr radicular bilateral	- decompresiune unilaterală - decompresiune, reducerea luxaţiei şi stabilizare - osteosinteză posterioară percutană